Ein Beitrag zu den Septumdefekten der Kammerscheidewand des Herzens neben anomaler Stellung der arteriellen Gefäfsstämme.

INAUGURAL-DISSERTATION

WELCHE

ZUR ERLANGUNG DER DOCTORWÜRDE

IN DER

MEDICIN UND CHIRURGIE

MIT ZUSTIMMUNG

DER MEDICINISCHEN FACULTÄT

DER

FRIEDRICH-WILHELMS-UNIVERSITÄT ZU BERLIN

am 21. Februar 1908

NEBST DEN ANGEFÜGTEN THESEN

ÖFFENTLICH VERTEIDIGEN WIRD

ACAD. LIBR. MAT. BIBL.

DER VERFASSER

Philippus Kobelt

approb. Arzt aus Neinstedt a. Harz.

OPPONENTEN:

Herr E. Poensgen, approb. Arzt.
- Unterarzt C. Becker.
- cand. med. E. Becker.

BERLIN.

Universitäts-Buchdruckerei von Gustav Schade (Otto Francke).

Linienstraße 158.

Gedruckt mit Genehmigung

der

Medizinischen Fakultät der Universität Berlin.

Referent: Prof. Dr. **Orth.**

Dem Andenken meines Vaters

und

meiner Mutter

zugeeignet.

Digitized by the Internet Archive
in 2026

https://archive.org/details/IA41533914_0159

Die Fälle von Scheidewanddefekten des Herzens, die beschrieben worden sind, sind sehr zahlreich. Aus der stattlichen Anzahl dieser Fälle, besonders derer, bei denen es sich um Defekte der Kammerscheidewand des Herzens handelt, kann man auf das Interesse schließen, das diese angeborenen Mißbildungen stets erregt haben. Liefert doch die Frage nach der Entstehung der Defekte des Ventrikelseptums und der gleichzeitig damit verbundenen anderen Anomalien des Herzens in ihrer gegenseitigen Beziehung recht schwierige entwicklungsgeschichtliche Probleme; man braucht die Literatur der Herzmißbildungen nur genauer durchzugehen und wird sehr bald bemerken, daß es sich nur in einer relativ geringen Anzahl von Fällen um solitäre Verbildungen handelt. Im allgemeinen betrifft die abnorme Formation mehrere Abschnitte des Herzens zugleich, daher liegt die Frage nach den primären und sekundären Veränderungen am nächsten, und sie ist es, die zu den mannigfachsten theoretischen Erörterungen Veranlassung gegeben hat. Kußmaul sagt: „Dürfen wir doch bei den angeborenen Herzfehlern gerade wie bei den erworbenen primäre und sekundäre Anomalien oder, mit anderen Worten, die ursprünglichen Störungen von ihren Folgezuständen unterscheiden. Eine einzige primäre Anomalie kann zahlreiche sekundäre veranlassen und den Schlüssel der ganzen auffallenden Herzdeformität enthalten.“ Die Publikation neuer Fälle von Herzanomalien ist um so erwünschter, weil eine möglichst ausgiebige Kasuistik angeborener Herzmißbildungen zur Aufklärung mancher nicht genau gekannter Entwicklungsvorgänge beiträgt. Nach den heutigen Anschauungen ist es unzweifelhaft, daß es entwicklungsgeschichtliche Störungen sind, die solche Mißbildungen am Herzen veranlassen.

Ich erwähne nunmehr einen recht interessanten Fall von angeborenem Herzfehler mit gleichzeitigem Defekt des hinteren Teiles des vorderen Schenkels des Ventrikelseptrums neben anomaler Stellung der arteriösen Gefäßstämme. Die Sektion wurde im März des Jahres 1907 im pathologischen Institut des Städtischen Rudolf-Virchow-Krankenhauses zu Berlin gemacht. Die Möglichkeit, mich mit diesem Falle eingehend zu beschäftigen, danke ich der Liebenswürdigkeit des Herrn Geheimrats Professor Dr. von Hansemann. Schon an dieser Stelle nehme ich Gelegenheit, ihm für die gütige Überlassung des Materials und für die freundliche Unterstützung, die er mir bei dieser Arbeit zuteil werden ließ, meinen geziemenden Dank auszusprechen.

Im Anschluß an die Beschreibung des Falles gedenke ich auf die entwicklungsgeschichtlichen Vorgänge des Herzens einzugehen, um an der Hand derselben eine Lösung der Frage der Entstehung von Herzanomalien und Septumdefekten zu versuchen.

Ich lasse zunächst die Krankheitsgeschichte mit anschließendem Sektionsprotokoll folgen.

Krankheitsgeschichte der Anna Müllenberg.

Alter: 19 Jahre. Stand: ledig. Tag der Aufnahme in das Krankenhaus: 7. I. 07.

Diagnose: Morbus coeruleus (Fehlen des Septums) Periostitis der beiden Tibien. Therapie: Inzision. Ausgang der Krankheit: Patientin ist am 4. März 1907 5 Uhr 15 nachmittags verstorben.

Anamnese: Beide Eltern leben und sind gesund. Die Mutter hat fünf Fehlgeburten gehabt. Fünf Geschwister leben, ein Bruder hatte im elften Jahre Gehirnschlag, seitdem ist er zurückgeblieben in geistiger und körperlicher Beziehung. Als Kind war die Patientin immer schwächlich. Im vierten Jahre geriet sie unter einen Schlächterwagen; das Verdeck dieses Wagens fiel ihr auf den Rücken. Damals soll zum erstenmal aufgefallen sein, daß die Patientin im Gesicht blau wurde. Während der Schulzeit litt sie viel an Herzklopfen und Bruststechen, so daß sie $^1/_4$ Jahr aus der Schule blieb und 1 Jahr früher aus der Schule kam. Sonstige Kinder-

krankheiten hat die Patientin nicht gehabt. Menses sind noch nicht gewesen. Pubes bestehen seit dem 15. Jahre. Im April 1905 klagte die Patientin über stechende Schmerzen im rechten Bein. An der schmerzhaften Stelle bildete sich eine Geschwulst. Sie gibt an, der Fuß sei ihr so hart wie ein Stück Holz geworden; sie habe so unerträgliche Schmerzen gehabt, daß sie den Fuß nicht mehr rühren konnte. Es wurde eine Inzision unter Lokalanästhesie gemacht. Aus der Inzisionswunde entleerte sich viel Blut. Nach 8 Tagen konnte die Patientin wieder aufstehen. Nach vier Wochen erfolgte völlige Heilung. Im September 1906 hatte die Patientin über Stechen im linken Unterschenkel zu klagen. Nachts war sie von besonders heftigen Schmerzen geplagt, so daß die Patientin nächtelang nicht schlafen konnte. Sie suchte eine chirurgische Poliklinik auf; dort wurden ihr 6—7 Flaschen Jodkali verordnet. Nach Weihnachten wurde die Geschwulst sehr dick. Am 6. Januar platzte die Geschwulst von selbst; dabei entleerte sich viel schwarzes Blut. Seitdem war die Patientin ohne Schmerzen. Sie hat stets an Hämmern in der rechten Schläfengegend zu leiden. Der Stuhlgang war regelmäßig. Appetit war immer gut. Im Hause konnte sie nur leichte Arbeiten, die sie nicht anstrengten, verrichten. Sie half mit im Laden verkaufen. Schnelles Gehen, Treppensteigen und Einwirkung von Kälte nahmen ihr die Luft fort.

Status praesens: Lang aufgeschossenes, schmal gebautes mageres Mädchen. Die Gesichtsfarbe, die sichtbaren Schleimhäute und die äußere Haut sind blau. Die Finger sind trommelschlägerartig verdickt. Es besteht grobschlägiger Tremor. Das Wesen der Patientin ist aufgeregt.

Zehen: Die große Zehe beider Füße ist im Endglied massig, die übrigen Zehen sind leicht verdickt.

Brust: Die Brust ist bei jedem Herzschlag in Bewegung. Karotidenpuls und Jugularpuls ist deutlich zu sehen. Die linke Brust zeigt in toto eine Hebung.

Brüste: Die Brüste sind schwach entwickelt; das Sternum hebt sich im ganzen scharf heraus, es ist im Bereich des 4. Rippenknorpels abgeknickt, so daß ein Winkel entsteht, der ca. 150° groß zur Wirbelsäule offen

steht. Außerdem besteht eine leichte Skoliose in Höhe des 5. Brustwirbels.

Lungengrenzen: Rechts vorn in der Mamillarlinie liegt die untere Grenze in Höhe des 7. Rippenknorpels. Neben der Wirbelsäule findet sich die untere Lungengrenze in Höhe des 12. Brust- bis 1. Lendenwirbels. Über beiden Lungen ist Vesikuläratmen zu hören.

Herz: Die Herztöne sind laut, Geräusche sind nicht wahrnehmbar.

Orthodiagramm: Die Schattierung des Herzens erstreckt sich beinahe über den ganzen Brustkorb. Die Herzgrenzen werden dadurch in folgender Weise fixiert: Die Herzspitze liegt im 6. Interkostalraum 1—2 Querfinger breit über der linken Mamillarlinie. Der innere Rand des Herzens reicht über den rechten Sternalrand derartig weit hinaus, daß er von der rechten Mamillarlinie nur 2 Querfinger breit entfernt ist.

Puls: Es besteht eine Inkongruenz zwischen Radialpuls und Herzaktion. In einer Minute werden 90 Schläge beobachtet.

Leber: Kaum den Rippenbogen überragend. Die Konsistenz ist nicht sehr derb.

Urin: Ist frei von Albumen und Saccharum.

Blut: Das Blut ist auffällig dunkel. (5 480 000 Erythrozyten, 11 900 Leukozyten.)

Am rechten Unterschenkel auf dem Schienbein ist eine ca. 8 cm lange Narbe. Am linken Unterschenkel befindet sich ein ca. dreimarkstückgroßes blaurotes Geschwür, neben dem noch ein kleineres von etwa Linsengröße liegt.

Die linke Tibia ist in ihrem unteren Drittel aufgetrieben. Das Röntgenbild der linken Tibia zeigt folgendes: Die Tibia ist besonders an der Innenseite unregelmäßig verdickt. Die Markhöhle tritt nur schwach hervor. Die Affektion der Tibia zeigt sich hauptsächlich in periostaler Verdickung an einer 3 Querfinger breiten Stelle des unteren Drittels.

Verlauf:

20. I. Kal. jod. dreimal täglich. Die Temperatur 37,0°.

30. I. Da sich die ganze Geschwürsgegend mehr herausgehoben hat und keine Heilungstendenz zeigt, wird

unter Chloräthyl die Inzision bis auf den Knochen gemacht. Der Inzisionswunde entströmt nur dunkles Blut. Mit der Sonde fühlt man nur rauhen Knochen. Temperatur stets normal.

11. II. Die Inzisionswunde schließt sich sehr langsam. Die Epidermis der umliegenden Haut schilfert in großen Fetzen ab. Es werden Fußbäder ordiniert. Die Patientin steht auf.

27. II. Die Wundheilung ist langsam, aber stetig fortgeschritten. Das Befinden war gut. Am 24. II. fühlte sich die Patientin müde und ging darum früher zu Bett; objektiv ist nichts nachweisbar. Die Temperatur 36,9°. Am 25. II. ist Temperaturanstieg bemerkbar. Der Puls 92. Mittags 37,6°, abends 38,8°. Die Patientin liegt mit verschwollenem Gesicht zu Bett und kann nicht aus den Augen sehen, die Nase ist dick; es besteht leichter Schnupfen. Da die Einwirkung des Jodkali ausgeschlossen werden soll, wird es ausgesetzt. Die linke Lunge bleibt etwas zurück. Die Patientin klagt über Schmerzen im Bereich des Unterlappens; perkutorisch findet sich nichts, auskultatorisch findet sich leichtes, feinblasiges Knisterrasseln hinten etwas über dem Hilus. Sputum ergibt nur negativen Befund. Vom 25. bis 26. ist die Nacht unruhig. Die Patientin bekommt $^5/_{10}$ M. Die Temperatur ist am 26. immer über 38°. Da kein Sputum vorhanden ist, das Zurückbleiben der linken Lunge immer deutlicher wird, hält man eine beginnende Pneumonie für möglich, trotzdem das Knisterrasseln wieder verschwunden ist. Wegen Hochgehens und Kleinerwerdens des Pulses wird Digitalis verordnet (sechsmal 0,1). Puls 120, 144. Temperatur 38,6°; 38,4°. Am Nachmittag des 27. fällt Facialisparese auf; die rechte Seite erweist sich bei der Untersuchung paretisch. In der Nacht vom 27. auf 28. ist an den Extremitäten von Parese nichts mehr nachzuweisen. Die Patientin ist unruhig, steht aus dem Bett auf und geht, ohne zu fallen. In der Nacht vom 28. Februar auf 1. März bekommt die Patientin wieder $^5/_{10}$ M. Das Fieber ist am Abend des 28. 38,8°. Am Morgen des 1. März ist die Temperatur auf 36,6° gefallen. Die Facialislähmung ist ausgebildet und eine rechtsseitige Hemiplegie. Der Gesamteindruck ist besser. Die Patientin lächelt, versteht alles,

antwortet mit Ja und Nein; sie bekommt weiter $^5/_{10}$ M.; Puls 100; abends 104. Am 2. steigt die Temperatur wieder auf 37,8°; Puls 128, 140. Am 3. ist die Temperatur wieder normal. Puls 120, 136. Am 4. März erfotgt 5^{15} Uhr ohne Vorboten der Exitus.

Die Sektion ergibt folgendes (ich lasse das Sektionsprotokoll folgen [Dr. Lissauer]):

Anatomische Diagnose: Vitium cordis congenitum. Defectus septi ventricul. cum transpositione arteriarum magnarum. Foramen ovale apertum. Hypertrophia et dilatatio cordis. Hydropericardium. Arteriosclerosis arteriarum pulmonis. Aorta angusta. Cyanosis universalis. Pleuritis adhaesiva duplex. Infarctus lobi superioris pulmonis sinistri. Abscessus cerebri. Infarctus septicus multiplex renis sinistri. Osteomyelitis tibiae utriusque. Hypoplasia uteri. Dextroscoliosis.

Kleine weibliche Leiche; die Schamhaare und die Brüste sind schlecht entwickelt. Haut ist blaß. Die Fingerkuppen sind trommelschlägerartig aufgetrieben. Das Brustbein ist beträchtlich nach vorne gewölbt. Über beiden Tibien befinden sich alte lineare Narben. Beide Tibien werden herausgenommen und aufgesägt. In beiden finden sich im Epiphysenteil mit grünlichem Eiter angefüllte Höhlen. Die Brustwirbelsäule zeigt in ihrem oberen Teile eine leichte Verkrümmung nach rechts.

Zwerchfellstand: links 6.—7. Rippe,
rechts 5.—6. Rippe.

Nach Eröffnung des Thorax zeigt sich, daß das stark vergrößerte Herz weit in die rechte Brusthälfte hineinragt. Die Perikardialflüssigkeit ist bedeutend vermehrt, klar. Perikard überall glatt und spiegelnd. Beide Ventrikel sind stark dilatiert und hypertrophiert, und zwar der rechte mehr wie der linke. Der rechte Ventrikel ist an seiner dicksten Stelle ca. 1,6 cm; der linke 1,3 cm. Auch die Vorhöfe sind stark dilatiert, und hypertrophiert hier ebenfalls der rechte. Das Herz mißt von der Basis bis zur Spitze 17 cm. Im Querdurchmesser 13,4 cm. Aorta und Pulmonalis münden beide getrennt in den rechten Ventrikel. Die drei Aortenklappen sind gut entwickelt, intakt. An der Pulmonalis finden sich zwei gleichgroße Klappen, die zart und unverändert sind. Mitralis und Tricuspidalis sind intakt.

Der linke Ventrikel kommuniziert mit dem rechten durch einen etwa talergroßen Defekt. Das Foramen ovale ist offen, für einen Finger durchgängig. Der Ductus Botalli ist geschlossen. Die Aorta ist sehr eng, sie mißt unmittelbar über den Klappen ca. $2^1/_2$ cm im Durchmesser. Im Arcus ca. 2,8 cm. Im Bauchteil beträgt der Umfang ca. 5 cm. Die Pulmonalis ist in ihrem Anfangsteil stark erweitert; der Umfang mißt unmittelbar über den Klappen ca. 8 cm. An dieser Erweiterung beteiligen sich auch der rechte und linke Ast der Pulmonalis, während das Gefäß im weiteren Verlauf von gewöhnlicher Weite ist. Die Intima der Lungenarterie zeigt bis in ihre kleinen Äste beetförmige derbe Erhabenheiten. Die Intima der Aorta ist glatt. Im Bauchteil finden sich leichte Verfettungen der Intima. Die Vena magna cordis ist stark erweitert.

Die Lungen sind teilweise in ihren unteren Partien flächenförmig verwachsen. Im linken Oberlappen findet sich ein unter der Oberfläche gelegener etwa walnußgroßer, derber, blauroter, keilförmiger, in das Lungengewebe hineinragender Herd. Im übrigen ist das Lungengewebe gut lufthaltig. In der Lungenarterie befindet sich kein abnormer Inhalt.

Halsorgane: o. B.

Milz: Wenig vergrößert, sie ist von sehr derber Konsistenz; auf dem Durchschnitt ist die Pulpa blaurot; sie läßt sich mit dem Messer nicht abstreichen.

Nieren: Sehr blutreich. Oberfläche glatt, Kapseln leicht abziehbar. Rinde ist nicht verbreitert, rötlich. Die Markkegel sind blaurot. Die Konsistenz des Organes ist vermehrt. In der linken Niere finden sich zwei gelbe, unter der Oberfläche gelegene, kirschkerngroße Herde, die von einer hyperämischen Zone umgeben sind.

Nebennieren: o. B.

Leber: Ebenfalls sehr blutreich. Das Organ ist von gewöhnlicher Größe und von etwas vermehrter Konsistenz. Die Oberfläche ist glatt. Läppchenzeichnung ist deutlich.

Gallenblase, Magen, Darm, Pankreas: o. B.

Uterus: Ist klein, schlecht entwickelt.

Ovarien: Von gewöhnlicher Größe und Beschaffenheit

Tuben: Sind geschlängelt.

Blase, Rectum: o. B.

Gehirn: Die Dura ist nirgends verwachsen; die weichen Hirnhäute sind zart und durchscheinend. Die Gefäße an der Hirnoberfläche sind stark mit Blut gefüllt. Hirnsinus sind frei. In der linken Hemisphäre findet sich in der Gegend der großen Ganglien ein kleinapfelgroßer mit, grünlichem Eiter angefüllter Abszeß.

Ausführliche Beschreibung des Herzens.

Was die äußeren Verhältnisse des Herzens anlangt, so ist das Herz im allgemeinen verbreitert. Die Verbreiterung ist besonders rechts bemerkbar. Der rechte Ventrikel ist stark hypertrophisch und dilatiert, jedoch auch der linke Ventrikel ist dilatiert, aber nicht in so ausgedehntem Maßstabe wie der rechte. Die Papillarmuskel sind platt gedrückt, sie haben mehr eine ovale Gestaltung in ihrem Umfange. Die Länge des rechten Ventrikels, in der Longitudinalfurche gemessen, beträgt 11,5 cm. Von dem Ansatze der medialen Mitralklappe bis zur Herzspitze beträgt die Entfernung 11,2 cm. Vom höchsten Punkt des rechten Atriums bis zur Spitze messe ich einen Abstand von 17 cm. Der Querdurchmesser des Herzens ist 13,4 cm groß. Das Gesamtgewicht mit den Ansätzen der großen Gefäße beträgt weit über das Doppelte der Norm, 710 g. Die Maße für die großen Gefäße sind folgende: Für die Pulmonalis beträgt der Umfang unmittelbar, über den freien Rändern der Klappen gemessen: 8 cm. Der Durchmesser der Aorta, die bei der Sektion nicht aufgeschnitten wurde, ist $2^1/_2$ cm groß. Die Wandung des rechten Ventrikels, unmittelbar an der Klappe gemessen, beträgt 1,6 cm, an der Spitze 1,3 cm. Die Wand des linken Ventrikels mißt an den Klappen 1,3 cm; an der Spitze 0,5 cm. Die Herzspitze gehört infolge der Hypertrophie dem rechten Ventrikel an und ist oval abgerundet. Der Sulcus longitudinalis anterior verläuft auf der Vorderfläche des Herzens mit einem Bogen, dessen Konvexität nach rechts ausbiegt. Beide Vorhöfe sind stark dilatiert, der rechte außerdem noch hypertrophisch. Besonders auffallend ist die Dilatation des rechten Atriums. Der größte Durchmesser seines Sinus beträgt 7 cm. Die Dilatation bezieht das rechte Herzohr mit ein. Es hat eine pyramidale Form und

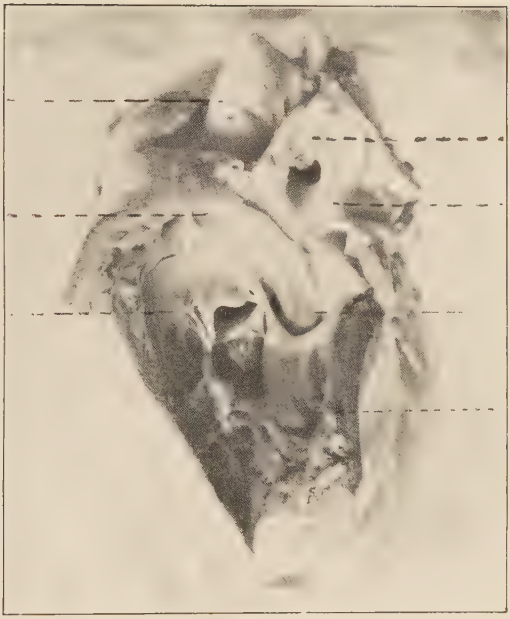
Aorta
Abgangsstelle der Aorta
Tricuspidalis
Sklerotischer Bezirk der Pulmonalis
Arteria Pulmonalis
Septumdefekt
Eröffneter rechter Ventrikel

erstreckt sich mit seinem äußersten Ende bis auf den hinteren Umfang der Aorta. Die Innenfläche des rechten Atriums ist glatt; nur einige blinde Vertiefungen finden sich, die den Einmündungsstellen der kleinsten Herzvenen entsprechen. Die Einmündungsstelle der Vena magna cordis ist stark erweitert. Linkes und rechtes Atrium kommunizieren durch ein etwa zweimarkstückgroßes For. ovale. Ein dünner häutiger Limbus umgibt das Foramen. Die Valvula Vieussenii, die in das Lumen des linken Atriums hineinragt, ist von mehreren Fenstern durchbrochen. Das vordere Ende der Valvula hängt an einem Sehnenfaden. Der linke Vorhof ist auch dilatiert, das linke Herzohr ist S-förmig gekrümmt, klein und mit eingekerbten Rändern versehen. Sein vorderstes Ende überlagert einen Teil der Pulmonalarterie. Die Innenfläche des Vorhofes ist ganz glatt. Musculi pectinati finden sich nur im Auriculum. Aorta und Arteria pulmonalis münden beide getrennt in den rechten Ventrikel. Die Aorta am weitesten hinten und rechts. Die Pulmonalis mehr links und vorn. Die drei Aortenklappen, die hintere, die vordere rechte und vordere linke, sind gut entwickelt und intakt. An der Pulmonalis finden sich zwei große hintere Klappen und eine höchstens 5 mm lange dritte vordere Klappe, die nicht am Schließungsrande inseriert. Sie ist bei der Sektion zerschnitten. Noduli Arantii sind an den Pulmonalklappen nicht vorhanden; die freien Ränder sind nur in der Mitte mehr diffus verdickt. An der Teilungsstelle der beiden Pulmonalarterien finden sich gelblichweiße beetartige Erhabenheiten, deren unregelmäßig gezackte Ränder ein Gebiet von ca. $4^1/_2$ cm im Durchmesser umfassen. Mitten in diesem, an dem scharfen Rande, der sich durch die rechtwinklige Verzweigung der Pulmonalarterie ergibt, findet sich eine etwa bohnengroße steinharte Erhabenheit mit graurötlichen Flecken und scharfrandigen Vorsprüngen. Ungefähr 1 cm von der Teilungsstelle der Pulmonalarterie findet sich eine kleine Einziehung, die den geschlossenen Ductus Botalli charakterisiert. In der Aorta ist der Ductus Botalli gekennzeichnet durch eine etwa linsengroße Vertiefung, die ca. 5 mm beträgt. Das aufgeschnittene Herz zeigt, daß Mitralis und Tricuspidalis völlig intakt und frei von jeder Autlagerung sind. Der

linke Ventrikel kommuniziert mit dem rechten durch einen rechtwinklig dreieckig gestalteten Defekt. Die in der Atrioventrikulargrenze liegende gedachte Hypotenuse dieses Defektes beträgt 3 cm. Die beiden scharfrandigen Katheten dieses Defektes sind gut 2 cm lang. Dieser Defekt ist vom linken Ventrikel aus durch das mediale Mitralsegel gedeckt, so daß man von dem linken Ventrikel aus nur schräg nach rechts aufwärts zwischen medialem Mitralsegel und dem Reste des Septums in den rechten Ventrikel gelangt. Die beiden Musculi papillares des linken Ventrikels stehen an den Eintrittsstellen zwischen den Klappenzipfeln. Sieht man in das Lumen des rechten Ventrikels hinein, so bemerkt man, daß der mediale Papillarmuskel der Tricuspidalis am hinteren Rand der Septumlücke entspringt. Vorderer wie hinterer Papillarmuskel sind hypertrophisch, ihr Umfang zeigt daher mehr rundliche Gestaltung. Die normale Verjüngung des rechten Ventrikels zum Übergange in die Arteria pulmonalis ist nur undeutlich charakterisiert infolge der Weite der Arteria pulmonalis

---

Nach dem Vorausgehenden haben wir es hier mit einem ausgedehnten Defekt des Ventrikelseptums neben anomaler Stellung der arteriellen Gefäßstämme zu tun. Rokitanesky schenkte dieser Art von Herzmißbildung seine besondere Aufmerksamkeit. Seine Untersuchungen legte er in der Arbeit „Die Defekte der Scheidewände des Herzens“, einer Arbeit, die er der k. k. Gesellschaft der Ärzte in Wien gewidmet hat, nieder. Durch ihn wurde den Septumdefekten erst die richtige Deutung gegeben. Aus seinen Forschungen ließen sich mit Notwendigkeit primäre Störungen, die sekundäre Veränderungen zur Folge hatten, nachweisen. Das Hauptgewicht legt er darauf, daß das Ventrikelseptum nicht einfach als Scheidewand wächst, sondern selbst einen wesentlichen Anteil an der Bildung der definitiven Arterienostien nimmt. Nach ihm ergibt sich folgende Einteilung der Defekte im Septum ventriculorum.

I. Völliger Defekt.

II. Defekt im hinteren Septum.

III. Defekt des vorderen Septums.
  1. Defekt des ganzen vorderen Septums.
  2. Defekt des hinteren Teiles des vorderen Septums.
    a) Defekt neben anomaler Stellung der arteriellen Gefäße.
      α) Defekt bei normalem Kaliber der arteriellen Gefäßstämme.
      β) Defekt bei Stenose oder Atresie der Lungenarterie.
    b) Defekt neben normaler Stellung der art. Gefäße.
  3. Defekt im vorderen Teile des vorderen Septums.

IV. Defekt an anderen ungewöhnlichen Stellen.

V. Defekte in anormalen Septis.

Der hier beschriebene Fall würde unter die Rubrik III a, α zu bringen sein. Rokitansky kommt zu der Überzeugung, daß die Defekte des hinteren Teiles des vorderen Septums die gewöhnlichsten sind. „Sie bilden die größte Anzahl der bekannt gewordenen Fälle von Septumdefekten. Sie sind es, welche am häufigsten den Gegenstand nicht nur pathologisch-anatomischer Untersuchung, sondern auch, indem sie oft in spätere Lebensperioden hineingetragen werden, der klinischen Beobachtung und Diagnostik abgeben. Dieses gilt namentlich von jenen, bei welchen neben dem Defekte eine Stenose oder Atresie der Lungenarterie zugegen ist.“ Der von mir beschriebene Fall ist besonders dadurch bemerkenswert, daß es sich neben dem Defekt um keine Stenose der Lungenarterie handelt; es ist nicht einmal eine Andeutung davon vorhanden, ja es handelt sich hier sogar um eine abnorm weitkalibrige Lungenarterie. In der genaueren Beschreibung des Herzens zeigte ich, daß der Umfang der Pulmonalis, unmittelbar über den freien Rändern der Klappen gemessen, 8 cm beträgt. Diese Besonderheit führt mich zunächst auf die äußerst interessante Frage nach der Entstehung der Defekte. Hart sagt in seiner Arbeit „Über die Defekte im oberen Teile der Kammerscheidewand des Herzens“: „Die früher geläufigste Anschauung, welche von Hunter inauguriert wurde, war die Stauungstheorie, welcher sich H. Meyer,

Peacock, Cruveilhier, Förster, Kußmaul und anfangs auch Rokitansky anschlossen. Man hielt die Stenose der Pulmonalarterie oder des Conus dexter für den primären Fehler, aus welchem Septumdefekt und abnormer Gefäßursprung resultierten."

Wie alle Theorien, so hat auch diese genügend Anhänger und Gegner gefunden. Dieser Fall ist recht geeignet, um zu beweisen, daß die Stauungstheorie, die im allgemeinen heute nicht mehr Anerkennung findet, keine Stütze für den Septumdefekt bildet. Nach dieser Theorie hielt man die Stenose der Pulmonalarterie für den primären Fehler, der veranlaßt würde durch fötale Endokarditis, die mit Vorliebe die Ostien des rechten Herzens befalle. H. Meyer stellte die Endarteriitis der Pulmonalarterie in den Vordergrund, andere wieder, wie Ecker, glaubten wieder an eine primitive Insuffizienz der Lungenarterie, die durch mangelhafte Entwicklung veranlaßt wäre. So schien denn eine Deutung der Septumdefekte äußerst einfach. Infolge der Stenose könne das Blut nicht genügend aus dem rechten Ventrikel in die Lungenbahn abfließen. Hierdurch würde ein dauernd erhöhter Druck im rechten Ventrikel herrschen; unter diesem erhöhten Druck würde das Blut bei jeder Ventrikelkontraktion nach der linken Herzkammer hinübergetrieben und somit dauernd die Septumlücke offen gehalten. Die veränderte Stellung der Aorta glaubten Meyer und andere sich so erklären zu können, daß durch den gesteigerten Blutdruck im rechten Ventrikel die noch offene Kammerscheidewand nach links verdrängt werde, und das Aortenostium je nach dem Grade der Verschiebung mehr oder weniger weit nach rechts über das Septum zu stehen komme. Gegen diese Theorie ist viel eingewendet worden. Zahlreiche Fälle, wie auch der von mir beschriebene, sind bekannt, in denen einmal bei offenem Septum keine Stenose der Lungenarterie vorhanden war, andererseits Stenose derselben bestand ohne gleichzeitigen Septumdefekt. Die Versuche, die ferner angestellt wurden, die Verengerung der Pulmonalarterie als den primären Fehler hinzustellen, aus dem erst sekundär die anderen Störungen, besonders das Offenbleiben des Ventrikelseptums folgten, sind nicht stichhaltig. Aßmus wendet dagegen ein, daß eine Ent-

zündung im allgemeinen bei einem nur einige Millimeter großen Organ nie auf einen so kleinen Raum, wie ihn die Pulmonalklappen in dieser Zeit repräsentieren, beschränkt bleibe, vielmehr würde, wenn es sich um eine fötale Endokarditis handele, die weitere Entwickelung des ganzen Organs in Frage gestellt. Bereits noch vor der siebenten Fötalwoche, in der sich normalerweise das Ventrikelseptum schließt, müßte der entzündliche Prozeß sich auf einem so umschriebenen Punkt, dem Pulmonalostium, abgespielt haben. Ein anderer Gegner der Stauungstheorie, Meckel, sah als primären Fehler, der das Offenbleiben des Ventrikelseptums veranlasse, die mangelhafte Ausbildung der Kammerscheidewand an. Das Blut ströme an der Arteria pulmonalis vorbei in die Aorta, so daß die Lungenarterie sich mit der Zeit schließe, gleichwie z. B. der arteriöse Gang nach der Geburt sich schließt; durch Verdrängung des Septums komme dabei die Aorta mehr nach rechts zu stehen. Erst Rokitansky zeigte, daß der Septumdefekt als primäre Veränderung aufzufassen ist. Er ist der Ansicht, daß es sich dabei um eine Verschiebung des Septum trunci arteriosi communis handelt, aus der dann die Rechtslagerung der Aorta folgt. Infolge der Verschiebung erreicht der entgegenwachsende vordere Kammerscheidewandschenkel nicht den Anschluß an das Septum trunci, daraus resultiert der Defekt, der je nach dem Grade der Entwicklungshemmung größere oder kleinere Ausdehnung gewinnen kann. Nach Rokitansky sind die Defekte im hinteren Teile des vorderen Kammerseptums eine Folge der Nichtentwickelung jenes Wulstes, welcher in der Norm gleich unterhalb des Septum trunci, als eine Fortsetzung dieses letzteren selbst, vom vorderen Schenkel des Ventrikelseptums nach rechts und zugleich nach hinten oben das Aortenostium von der rechten Kammer her verschließen soll, oder welcher, wie sich Rokitansky ausdrückt, die rechte Wand des untersten Aortenstückes bilden soll. Nach den Forschungen von His soll aber dieser fragliche Septumanteil entschieden aus dem Septum aorticum hervorgehen, und zwar aus dessen linkem Schenkel. His kommt zu dieser Auffassung, weil nach seinen Untersuchungen und denen von Born die Entwickelung des menschlichen Herzens sich wesentlich anders voll-

zieht als es Rokitansky annahm. Rokitanskys Hauptverdienst war es, der Stauungstheorie den Boden entzogen zu haben und diejenigen von der Unrichtigkeit ihrer Auffassung überzeugt zu haben, welche eine fötale Endokarditis annahmen, selbst wenn beim besten Willen sich keine Residuen davon auffinden ließen, als alleinige Ursache für die Defektbildung im Ventrikelseptum.

Auf die neueren Untersuchungen von His und Born bezüglich der Entwickelung des Herzens möchte ich hier des näheren eingehen, da auf dieser entwicklungsgeschichtlichen Grundlage sich die Defekte im oberen Teile des Ventrikelseptums in einfacher Weise erklären lassen. Die erste Trennung der beiden Herzkammern leitet sich durch das sichel- bzw. ringförmige Septum inferius ein, welches mit der Schleifenbildung des Herzschlauches entsteht und vorn der linken Seite des Conus arteriosus communis, hinten der rechten Seite des Conus venos. anliegt. Der von dem Septum inferius freigelassene Ausschnitt wird z. T. ausgefüllt von dem Septum superius einer zwischen Conus arteriosus und Ohrkanal von der oberen Wand vorspringenden Leiste, sowie von dem Septum intermedium, einem stempelartigen Fortsatz, welcher die von der Area interposita des Vorhofs hervorwachsende Spina vestibuli in den Ohrkanal hinein vorsendet. Nach vorn bleibt eine Lücke, welche zum Aortenzugang wird. Etwa zur gleichen Zeit plattet sich der bereits äußerlich deutlich abgesetzte Truncus arteriosus ab und erhält eine spaltförmige Höhle, von deren platten Seiten zwei leistenförmige Verdickungen einander entgegenwachsen und zum Septum trunci verschmelzen, indem die sie dadurch zwei auf dem Querschnitt dreieckig erscheinende Gänge abgrenzen. Die Leistenbildung findet in einer leichtspiraligen Drehung statt, sodaß die entstehenden Arterienrohre eine Drehung um die gemeinschaftliche Achse erhalten. Am Konusende stehen die beiden Lumina sagittal, weiter oben ist das vordere nach links, das hintere nach rechts verschoben. His selbst läßt die weitere Entwicklung dann folgendermaßen vor sich gehen: „Die linke der eben erwähnten Leisten läßt sich nun weiter nach abwärts in den Ventrikelraum verfolgen; sie stellt daselbst als Septum aorticum eine Bindegewebsleiste dar, welche einen nach

vorn und rechts gelegenen Sulcus pulmonalis und einen nach hinten und links gelegenen Sulcus aorticus trennt. Das Septum aorticum wächst nun dem Septum inferius entgegen, verwächst mit demselben längs dessen freiem Rande und verwächst auch mit dem Septum intermedium, sich so an der Bildung der Pars membranacea beteiligend. In dieser Weise findet die Vervollständigung des Septum ventriculorum und die Einbeziehung der Aorta in den linken Ventrikel statt. Durch das Septum intermedium erfolgt somit die Trennung der Zuflußbahnen zu den Ventrikeln, durch das Septum aorticum die Trennung von den Abflußbahnen.“ Wenn man nun annimmt, daß der in Frage kommende Teil der Kammerscheidewand von dem von oben nach unten wachsenden Septum aorticum gebildet wird, so ist es durchaus ein logisches Postulat, wenn Defekte oder Lücken in demselben auf einer mangelnden Wachstumsenergie, deren Ursache uns unbekannt ist, eben dieses Septum aorticum beruhen. Danach ist Orths Erklärung der Septumdefekte als einzig mögliche anzusehen. Der Septumdefekt gilt Orth als eine primäre Entwicklungsstörung, eine Bildungshemmung analog anderen in diesen Fällen oft zugleich auftretenden Hemmungsmißbildungen und als der einzige Ausgangspunkt aller übrigen Veränderungen an den Ventrikeln. Den Anhängern der Stauungstheorie stellt Orth entgegen, daß die primäre fötale Endokarditis, die sie meist nur am rechten Herzen beobachtet zu haben glaubten, beide Herzseiten nahezu gleichmäßig befalle. Die sekundäre Endokarditis befalle allerdings meist nur das rechte Herz aus dem einfachen Grunde, weil die primären Entwicklungsstörungen ebenfalls häufiger die rechte Seite betreffen. Ist es doch eine wohlbekannte Tatsache, daß sich endokarditische Entzündungen besonders gern an abnormen Öffnungen der Blutbahn lokalisieren, wo durch Wirbelbildung des Blutstromes und dadurch auch bedingte Schädigungen des Herzüberzuges für Entzündungserreger günstigere Bedingungen geschaffen worden sind. Orth schreibt: „Residuen älterer oder Anzeichen frischerer Entzündungen finden sich häufig an diesen und an anderen Defekten, doch kann darauf kein Gewicht für die Entstehung der Defekte gelegt werden, da die Herzen oft erst in späterer Zeit zur Untersuchung

gelangen, und die Defekte loci minoris resistentiae bilden, an denen sehr gerne sekundäre Entzündungen entstehen.“ Auch bei dem von mir beschriebenen Fall finden sich am Endokard in der Nähe des Defektes keinerlei Residuen einer Endokarditis, höchstens eine geringe Verdickung des Endokards an dem scharfen Rand des Defektes. Letztere ist wohl durch den abnormen Anprall des Blutes hervorgerufen. Orths Behauptung, daß neben dem Septumdefekt des Herzens häufig noch andere Mißbildungen bestehen, bestätigt sich bei meinem Falle nur insofern, als die Schamhaare und die Brüste außerordentlich schlecht entwickelt sind. Der Uterus ist dem Sektionsprotokoll zufolge klein; die Tuben weisen einen infantilen Typus auf, sie sind geschlängelt; eigentliche Mißbildungen fanden sich sonst nicht, entgegen der Behauptung Littens, daß mit den angeborenen Defekten des Ventrikelseptums stets noch andere Mißbildungen vorkommen müßten. Vierordt vertritt diese Ansicht nicht, auch nicht Rauchfuß, der nur bei 10% aller angeborenen Herzfehler noch andere Mißbildungen sah. Das immerhin beachtenswerte gleichzeitige Vorkommen von Herzmißbildungen und Entwicklungsstörungen an andern Organen beruht nicht auf Zufälligkeiten, sondern wir haben in ihm den Ausdruck einer Gleichwertigkeit der einzelnen Bildungsfehler zu erblicken. So wird z. B. von Bennetz ein Fall von Septumdefekt der Ventrikelwand des Herzens angeführt, bei dem die linke Niere fehlt, die linke Nebenniere ist vorhanden; außerdem besteht eine ausgesprochene Hypoplasie der Hirnrinde. Rindfleisch berichtet einen Fall von Mißbildung der Zirkulationsorgane mit gleichzeitiger Polydaktylie an allen Extremitäten, Hasenscharte und Atresia ani. Aber auch am Herzen selbst können sich mit dem mangelhaften Wachstum des Septum aorticum Bildungshemmungen anderer Herzteile kombinieren, welche sich nur auf Grund der von His gewonnenen Untersuchungsresultate erklären lassen. Bei meinem Falle haben wir es auch mit einer derartigen Kombination zu tun. Das Foramen ovale ist etwa in Zweimarkstückgröße offen; es ist nur anzunehmen, daß die Komponenten des Vorhofseptums nicht zur Ausbildung gelangten. Das Septum intermedium ist ausgebildet, denn es sind die beiden Ostia venosa vorhanden.

Schmaltz faßte diese Fälle, bei denen es sich außer dem Septumdefekt noch um andere Hemmungsmißbildungen handelt, als eine besondere Kategorie von kongenitalen Herzfehlern auf. Hart führt folgendes Beispiel an.

Karl Zielinsky, 10 Monate alt. Todesursache: Masernpneumonie.

Das Herz ist bedeutend größer als die Faust der Leiche infolge einer Dilatation beider Herzventrikel. Normaler Abgang der großen Gefäße, ihre Ostien normal weit mit zarten Klappen, Conus pulmonalis ohne Veränderungen. Unter dem Aortenostium ein zehnpfennigstückgroßer Defekt mit glatten Rändern von einem 6 mm breiten Muskelwulst vorn begrenzt. Eine Pars membranacea fehlt. Es besteht ein vollständiger Mangel des Septum atriorum, für welches nicht einmal rudimentäre Teile aufzufinden sind. Das einfache Ostium venosum schickt die Sehnenfäden seiner gemeinschaftlichen Klappenzipfel durch den Defekt im Kammerseptum hindurch. Der Ductus Botalli ist für eine feine Sonde durchgängig.

Bei diesem Falle ist auch das Septum intermedium nicht zur Ausbildung gelangt, welches die Trennung des Canalis auricularis in zwei Ostia venosa herbeiführt. Das Septum aorticum ist mit dem Septum intermedium nicht verschmolzen. Daraus erklärt sich das Fehlen der Pars membranacea. Es fehlt ferner der hintere Teil des vorderen Septumschenkels; nach His eine Bildung des Aortenseptums. Daraus kann man auf eine gleichzeitige Bildungshemmung auch dieses Septums schließen.

Wie die Defekte im oberen Ventrikelseptum keine anatomische Einheit darstellen, so verhält es sich ganz ähnlich mit der Stellung der großen Gefäße. Alle Fälle von Transposition sind nichts anderes als Übergänge einer mehr oder weniger abnormen Bildung. Diese Verlagerung der großen arteriellen Ostien ist bedingt durch eine abnorme Verlaufsrichtung des Truncusseptums, durch welche gleichzeitig auch der Truncus nach anderer Proportion abgeteilt und die daraus resultierenden Gefäßstämme relative Vergrößerungen und Verkleinerungen erfahren. Es gibt nun auch Fälle, wie der meinige, bei denen beide arteriösen Gefäßstämme aus einem Ventrikel kommen. Aorta und Arteria pulmonalis münden beide

getrennt in den rechten Ventrikel, die Aorta am weitesten hinten und rechts, die Pulmonalis mehr links und vorn. Es kommt demnach nur ein arteriöser Gefäßstamm aus dem ungehörigen Ventrikel, hier also die Aorta aus dem rechten Ventrikel. In betreff solcher Fälle, sagt Rokitansky, ist zu bemerken: „Zunächst ist wohl ohne Ausnahme eine anomale Stellung der arteriösen Gefäßstämme und gemeinhin ein Defekt des vorderen Septums vorhanden. Die Transposition ist allerdings durch die anomale Stellung der Gefäßstämme, aber sichtlich auch durch den Defekt bedingt, wofür die Fälle von Defekt des hinteren Teils des vorderen Septums bei Stenose der Lungenarterie häufige Beispiele abgeben. Nur in sehr seltenen Fällen verhält sich das vordere Septum so, daß wirklich beide Gefäßstämme einem Ventrikel angehören.“ Als Beispiel lasse ich diesen von Rokitansky beschriebenen und als selten bezeichneten Fall hier folgen. Er ist auch wieder dadurch interessant, daß es sich bei ihm außer dem kongenitalen Herzfehler auch noch um andere Mißbildungen handelt.

„Am 12. Jänner 1871 wurde die Leiche eines 2 Tage alten Kindes (Maria Tesce) sanitätspolizeilich seziert.

Der Körper schwächlich, mager, cyanotisch. — In den Trachealwegen weißlicher Schaum, die linke Lunge ödematös. Die Leber groß, im rechten Hypochondrium gelagert, aber aus einem linken großen und aus einem kleinen rechten Lappen bestehend, die Gallenblase links, den Nabelvenenausschnitt rechts tragend. Der Dünn- und Dickdarm an einem gemeinschaftlichen Gekröse befestigt, der letztere unter und hinter dem ersteren gelagert, vom links lagernden Coecum aus in drei große, transversal übereinander liegende Windungen gelegt, worauf er sich in das Rectum verläuft. Im Herzbeutel einige Tropfen Serum. Das Herz mit seiner Spitze rechts gelagert, 31 mm lang, 35 mm breit, mit abgerundeter, eingekerbter Spitze. Der linke Ventrikel venös, der rechte arteriös konstruiert. Aus jenem (dem venösen linken) kommt links und vorne die Aorta, rechts und etwas hinter ihr aus einer rechts an der Aorta vorspringenden konusartigen Verlängerung des Ventrikels auch die Lungenarterie. Die Aorta groß (weit), die Lungenarterie enge, etwa 3 mm Durchmesser haltend,

mit einem blinden, drei winzige Ausbuchtungen (Sinus) zeigenden Ende in dem obengedachten Konus eingesenkt.

Das hintere Septum mangelt in seinem oberen Teile in Form eines ansehnlichen halbkreisförmigen Ausschnittes, welcher mit einem Defekte des unteren Teils des Septum atriorum eine runde, 8—9 mm Durchmesser haltende Lücke herstellt, von der der größte Teil auf den Defekt des Septum ventriculorum kommt. Der halbkreisförmige obere Rand des defekten Septum ventriculorum ist nackt, ohne Klappen, das Septum atriorum hört unten mit einem sichelförmigen Rande auf, über welchem sich ein von einer nach dem rechten Vorhof hereinragenden Klappe begrenztes offenes Foramen ovale findet. — Vorne und hinten haftet es an einem Stumpfe des Kommissurenstranges und trägt vermöge dieses die inneren Zipfel der venösen Klappen in der später anzugebenden Weise.

Das vordere Septum umfaßt das Ostium der Aorta sowohl wie auch das atresische Ostium der Lungenarterie rechts, so daß beide, wie oben gesagt, dem linken (venösen) Ventrikel angehören. Von dem vorderen Ende dieses Septums geht ein seichter Fleischwulst ab, welcher fast quer zwischen die beiden Ostien eintritt und die hintere Wand des verkümmerten Conus arteriosus abgibt, — Rudiment eines Normal Septums, welches, der Transposition entsprechend, links um die Aorta gegangen wäre. Die venösen Klappen verhalten sich folgendermaßen. Im rechten (arteriösen) Ventrikel findet sich eine Bicuspidalis mit einem weit gespaltenen inneren (Aorten-) Zipfel, im linken (venösen) Ventrikel eine Tricuspidalis, zwischen deren vorderen und inneren Zipfel eine mit weite der des Aorten-Zipfels der Bicuspidalis über dem oberen Rande des defekten Septum ventr. zusammenfließende Spalte fällt. Der vordere Zipfel der Tricuspidalis deckt seitlich das Ostium aortae und fließt mit der vorderen Hälfte des Aortenzipfels der Bicuspidalis, der innere Zipfel der Tricuspidalis fließt mit der hinteren Hälfte des Aortenzipfels der Bicuspidalis zusammen. Jene haften an dem vorderen, diese an dem hinteren Ende des unteren Randes des Septum atriorum. Der linke Vorhof nimmt die Hohlvenen und die Lungenvenen linker Seite, der rechte Vorhof die Lungenvenen rechter Seite auf. Die Aorta beschreibt einen Bogen

nach links und setzt sich links an der Wirbelsäule fort. Aus ihrem Bogen kommen anscheinend sechs Gefäße; von rechts angefangen: die Subclav. dextra, Vertebralis d., Carotis d., Carotis sin., Vertebralis sin., Subclavia sin. Bei näherer Untersuchung zeigt sich jedoch, daß die beiden ersten dem Ductus art. angehören. Dieser steigt nämlich in der Richtung des Lungenarterienstammes rechts neben der Aorta asc. herauf, tritt mit erweitertem Kaliber an sie heran und mündet rechts neben und unterhalb des Ostiums der Carotis dext. in sie ein. Von innen angesehen findet sich rechts unterhalb dieses Ostiums die sehr geräumige Einmündung des Ductus arteriosus in die Aorta, und vor dieser Einmündung geht vom Ductus oben ein Gefäßstamm ab, der sich alsbald in die Subclavia dextr. und Vertebralis d. spaltet. In den linken (venösen) Vorhof münden nebst den Lungenvenen linker Seite zwei, eine rechte und eine linke Vena cava desc., und zwar die erstere nach Art einer unter sonst normalen Verhältnissen vorhandenen überzähligen Cava desc. sin. gemeinschaftlich mit der Kranzvene, die linke, nachdem sie die Cava ascendens aufgenommen. Die Cava ascendens kommt nämlich, links neben und hinter der Aorta lagernd, durch den Hiatus aorticus in die Brusthöhle, steigt links an der Wirbelsäule — einer Azygos gleich — bis an den 8.—9. Brustwirbel herauf und senkt sich von hier, einen Bogen bildend, von hinten her in die linke Cava desc. Ferner mündet in den linken (venösen) Vorhof an der Stelle der Cav. ascend. ein aus dem Zusammenflusse der Lebervenen hergestellter Gefäßstamm ein. Der rechte (arteriöse) Vorhof nimmt bloß die Lungenvenen rechter Seite auf.“ Es handelt sich also hier wie dort um eine abnorme Richtung des Septum trunci arteriosi. Sie in ihrer Beziehung zur Transposition gewürdigt zu haben, war Rokitanskys Verdienst. Vierordt sagt: „Es ist das hohe und bleibende Verdienst Rokitanskys, die schwierige und verwickelte Lehre der Transposition der großen Gefäße und der mit ihr unmittelbar zusammenhängenden Veränderungen auf entwicklungsgeschichtliche Prinzipien gegründet zu haben.“ Für die Entstehung des Septumdefektes hat nach Hart die Verlagerung des Septum trunci art. comm. nur insofern eine Bedeutung,

„als dadurch eine Vergrößerung der Raumfläche, welche das herabwachsende Septum auszufüllen hat, entsteht". Zusammenfassend möchte ich noch einmal hervorheben, daß auch der von mir beschriebene Septumdefekt zu den Fällen gehört, die man unbedingt als Hemmungsmißbildung auffassen muß, die besonders noch dadurch ausgezeichnet sind, daß sie häufig mit äquivalenten Mißbildungen am Herzen selbst, an anderen Organen und Körperteilen kombiniert vorkommen.

Ich möchte nun noch auf einen interessanten Befund des Herzens eingeben. Wie aus der genaueren Beschreibung des Herzens hervorgeht, zeigt die Arteria pulmonalis eine ausgedehnte Arteriosklerose. An der Teilungsstelle der beiden Pulmonalarterien finden sich gelblichweiße beetartige Erhabenheiten, deren unregelmäßig gezackte Ränder ein Gebiet von ca. $4^1/_2$ cm im Durchmesser umfassen. Außerdem findet sich an der Abgangsstelle der Arter. pulmonalis sin. eine etwa bohnengroße steinharte Erhabenheit mit verschiedenen scharfrandigen Vorsprüngen und Einziehungen. Aus dem Sektionsprotokoll ergibt sich, daß die Intima der Lungenarterie bis in ihre kleinsten Äste hinein derbe Erhabenheiten von mannigfacher Gestalt zeigt, die Intima der Aorta dagegen vollkommen glatt ist. Ich möchte nun zunächst auf die Frage eingehen, woher diese ausgedehnte Sklerose der Pulmonalis stammt. Man muß annehmen, wie es auch Eisenmenger in seiner Arbeit über „angeborene Defekte der Kammerscheidewand des Herzens" tut, daß diese endarteriitischen Auflagerungen in der Pulmonalis, die sich bis in ihre kleinsten Äste hinein fortsetzen, während die Aorta ganz frei ist, ein Zeichen sind der dauernden stärkeren Inanspruchnahme der Pulmonalis. Sieht man doch das umgekehrte Verhalten, das ja die Regel ist, als eine Folge davon an, daß die Aorta in der Norm mehr Arbeit zu leisten hat als die Pulmonalis. Lissauer ist der Überzeugung, daß man die Arteriosklerose als Folge des gesteigerten Blutdruckes zu betrachten hat. In der Tat besteht bei dem von mir beschriebenen Falle eine derartige enorme Hypertrophie des rechten Ventrikels, daß man schon daraus einen Schluß auf die bedeutende Arbeitsleistung bzw. Drucksteigerung machen kann. Das gesamte Blutquantum

des rechten Ventrikels plus dem Quantum, das durch den Septumdefekt aus dem linken Ventrikel in den rechten bei der Kontraktion des linken Ventrikels in die rechte Kammer hinübergetrieben ist, wird bei der Kontraktion dieser letzteren in die Pulmonalis hineingeworfen. Die Aorta bekommt bei der Kontraktion des rechten Ventrikels, da sie sehr weit hinten und rechts steht, im Verhältnis zu der mehr vorn und links stehenden Pulmonalis nur wenig Blut*). Die Arteriosklerose der Arteria pulmonalis ist sehr selten, wie aus einem Häufigkeitsschema v. Schrötters hervorgeht. Sie wird an Seltenheit nur noch von der Arteriosklerose der Mesenterica, Colica, Coronaria ventriculi, Hepatica, Uterina und Spermatica übertroffen. Dittrich und Bamberger sahen als Grund für die sklerotischen Prozesse in der Lungenarterie eine dauernde Drucksteigerung. Früher war man der Ansicht, daß eine alleinige Pulmonalsklerose ein Unding sei, man hatte sie stets nur beobachtet, wenn gleichzeitig stärkere sklerotische Prozesse der Aorta vorhanden waren. Brüning und neuerdings Torhorst haben eine größere Zahl von Lungenarterien untersucht und kommen zu dem Resultat, daß die Überlastung des Lungenkreislaufes der wesentlichste Faktor für die Entstehung der Sklerose der Pulmonalarterie ist*).

Zum Schluß möchte ich noch auf eine Frage klinischer Natur eingehen. Aus der Krankengeschichte geht hervor, daß die Herztöne laut wahrnehmbar sind, und keine Geräusche bestehen**). Immerhin nimmt es doch wunder,

---

*) Sehr wunderbar ist es überhaupt, daß dieses Herz, mit einem derartigen Vitium ausgestattet, 19 Jahre hindurch hat seine Arbeit verrichten können. Wenn man annimmt, daß das Herz in der Minute 60 Schläge gemacht hat, so würde das auf 1 Stunde 3600, auf 1 Tag 86400, auf 1 Jahr 31104000 Schläge ergeben. In 19 Jahren hat das Herz ca. 600000000 Kontraktionen gemacht; im übrigen hätte die Patientin mit diesem Herzen noch weiter leben können. Erst die Osteomyelitis machte ihrem Leben ein Ende.

**) Man vergegenwärtige sich den Blutkreislauf, der in dem Herzen während des Lebens vorhanden war. Das Blut aus dem linken Ventrikel gelangte durch den Septumdefekt in die Aorta. Das Blut aus dem rechten Vorhof durch die Tricuspidalis in die Pulmonalis. Beide Strömungen mußten sich also an einem Punkte des r. Ventrikels kreuzen; diese Kreuzung des Blutstromes mußte

daß bei einem derartig großen Septumdefekte, wie ihn der vorstehende Fall repräsentiert, keine Geräusche zu hören waren. Eisenmenger bemerkt dazu folgendes: „Die auskultatorischen Erscheinungen bei angeborenem Septumdefekt sind in den verschiedenen Fällen außerordentlich verschieden. Scoda vertrat bekanntlich gegenüber Bamberger die Ansicht, daß Perforationen der Septa überhaupt keinen Anlaß zu Geräuschen geben können, denn das Geräusch müsse bei kleinen Lücken intensiver sein, werde aber bei kleinen Defekten häufig vermißt. Die Ansicht ist durch die Tatsachen schon längst widerlegt, daß aber in einzelnen Fällen Geräusche ganz fehlen können, wurde durch wiederholte Beobachtungen bestätigt.“ Auf Grund der klinischen Beobachtung haben wir es hier mit einem dieser Fälle zu tun. Die Intensität des Geräusches hängt hauptsächlich von der Stärke der Strömung des Blutes durch den Defekt ab und diese wieder von der Größe der Öffnung und von der Druckdifferenz in den Ventrikeln. Die Stärke der Strömung hat um so größere Intensität, je kleiner die Öffnung ist; aber nur bis zu einer gewissen Grenze. Wird diese überschritten, so wird die Strömung wieder schwächer, weil bei ganz kleinen Öffnungen die Reibung an der Wand derselben eine unverhältnismäßig große ist. Daher kann bei ganz kleinen und bei ganz großen Öffnungen kein Geräusch eintreten. Häufig findet man nach Rokitansky keine Geräusche, wenn der Septumdefekt nur mehrere Lücken, keine eigentliche Perforation darstellt, wenn diese Lücken „als die Resultate einer stellenweisen mangelhaften Entwicklung der Fleischmasse des Septums und Kommunikationen der Lücken der Trabekularstrata aufzufassen sein mögen“, außerdem aber auch, und das würde auf meinen Fall zutreffend sein, bei den kombinierten Defekten des hinteren Teiles des vorderen Septums und schließlich bei völligen Septumdefekten. Es gibt aber auch noch eine andere Erklärung bei meinem Fall für das Nichtvorhandensein von Herzgeräuschen. Klinisch sowohl als auch pathologisch-ana-

---

naturgemäß zu einer eminenten Strudelbildung und diese wieder zur Geräuschbildung geführt haben: und doch war klinisch nichts wahrzunehmen.

tomisch ergab sich eine gleichzeitige Lungenerkrankung. Es handelte sich um einen Infarkt des Oberlappens der linken Lunge. Letzteren könnte man als inneren Widerstand auffassen, wodurch der Druck in der Pulmonalis auf die Höhe des Druckes in der Aorta steigt, und somit die Strömung und das Geräusch aufhören. Ich nehme danach an, daß vor der Lungenerkrankung ein Geräusch bestand. Eisenmenger betont die interkurrenten Lungenerkrankungen, die für das Fehlen von Geräuschen bei Septumdefekten verantwortlich zu machen seien.

Nicht unerwähnt lassen möchte ich eine Komplikation, die sich auch bei meinem Falle findet, und die nach Ansicht von Eger sicher nicht zufällig ist. „Es ist das eine Verkrümmung der Wirbelsäule, für die mangels anderer darauf hinweisender Erscheinungen Rhachitis nicht mit Sicherheit verantwortlich gemacht werden konnte.“ Aus dem Sektionsprotokoll geht hervor, daß der Anfangsteil der Brustwirbelsäule eine Verkrümmung nach rechts zeigt. Eger fand in vier Fällen diese Komplikation. Zweimal fand er eine ausgesprochene Kyphoskoliose, im dritten und vierten Falle eine erhebliche Kyphose im Anfangsteil der Brustwirbelsäule, kompliziert mit Septumdefekt des Herzens. Eger weiß dafür keine andere Erklärung zu geben als die allen diesen Individuen gemeinschaftliche Schwäche der Rückenmuskulatur, die zur normalen Aufrechterhaltung der Wirbelsäule nicht ausreichte. Saenger berichtet den Fall eines 24jährigen Mädchens, das stark kyphoskoliotisch war; Olivier hat einen Fall von kongenitalem Herzfehler mit Deformität der Wirbelsäule bei einer 25jährigen Frau beobachtet. Rauchfuß sagt folgendes: „Bei kongenitalem Herzfehler ist von konstitutionellen Anomalien am häufigsten Rhachitis beobachtet, nicht selten wird Hühnerbrust erwähnt.“ Eine solche findet sich auch in meinem Falle. Das Sternum hebt sich im ganzen scharf heraus; es ist im Bereich des 4. Rippenknorpels abgeknickt, so daß ein Winkel entsteht, der ca. 150° groß zur Wirbelsäule offen steht.

Literatur.

Aßmus: Über einen Fall von angeborener Stenose des Conus arteriosus dexter bei offener Kammerscheidewand des Herzens. Deutsch. Archiv f. klin. Med., Bd. XX, 1877.

Bamberger: Lehrbuch der Krankheiten des Herzens. 1857.

Bennetz: Über zwei Fälle von angeborenem Herzfehler mit Septumdefekt. Inaug.-Diss. Freiburg 1894.

Eger: Bemerkungen zur Pathogenese und Pathologie der angeborenen Herzfehler. Deutsche med. Wochenschr. 1893.

Eisenmenger: Die angeborenen Defekte der Kammerscheidewand des Herzens. Zeitschr. f. klin. Med., Bd. 32 (Suppl.), 1897.

Gerhardt: Handbuch der Kinderkrankheiten. 1878.

Hart: Über die Defekte im oberen Teil der Kammerscheidewand des Herzens mit Berücksichtigung der Perforation des häutigen Septums. Virchows Archiv f. pathol. Anatomie u. Physiologie u. f. klin. Medizin, Bd. 181, 1905.

Hertwig: Lehrbuch der Entwicklungsgeschichte. Auflage 1900.

His: Anatomie menschlicher Embryonen. I-III. Leipzig 1880-1885.

Kußmaul: Über angeborene Enge und Verschluß der Lungenarterienbahn. Zeitschr. f. rationelle Medizin 1866.

Meyer: Über angeborene Enge und Verschluß der Lungenarterienbahn. Virchows Archiv, Bd. 2, 1844.

Lissauer: Über das Aneurysma am Stamme der Pulmonalarterie. Virchows Archiv, Bd. 180, 1905.

Orth: Zwei Fälle von Defekt im Septum ventriculorum nebst Verengerung der Lungenarterienbahn. Virchows Archiv, Bd. 82, 1880.

— Lehrbuch der speziellen pathologischen Anatomie, Bd. 1, 1887.

Rauchfuß: Zitiert nach Schmidts Jahrb. 1889.

Rokitansky: Die Defekte der Scheidewände des Herzens. Wien 1875.

v. Schrötter: Erkrankungen der Gefäße. In Nothnagels spez. Pathologie und Therapie.

Saenger: Deutsche med. Wochenschr. 1889, Nr. 8.

Scoda: Abhandlung über Perkussion und Auskultation. Wien 1850.

Torhorst: Die histologischen Veränderungen bei der Sklerose der Pulmonalarterien. Diss. Marburg 1904.

Vierordt: Die angeborenen Herzkrankheiten. In Nothnagels spez. Pathologie und Therapie.

Thesen.

I.

Die akute Gonorrhöe wird am besten im Krankenhaus behandelt; die ambulante Behandlungsmethode ist verwerflich.

II.

Im modernen Staate sollte die Feuerbestattung Regel sein.

III.

Rein chirurgische Maßnahmen bei der Mastitis sind gegenüber der Bierschen Saugtherapie als veraltet zu bezeichnen.

Lebenslauf.

Verfasser dieser Arbeit, Philippus Kobelt, evangelischer Konfession, Sohn des Pastors und Leiters der Neinstedter Heil- und Pflege-Anstalten, wurde am 18. Februar 1879 zu Neinstedt a. Harz (Kreis Quedlinburg) geboren. Seine wissenschaftliche Vorbildung erhielt er auf den Gymnasien zu Quedlinburg, Halberstadt und Neuhaldensleben, das er im Herbst 1901 mit dem Zeugnis der Reife verließ. Vom 1. Oktober 1901 bis 1. April 1902 genügte er seiner Dienstpflicht mit der Waffe im Kaiser Franz Garde-Grenadier-Regiment Nr. 2 zu Berlin. Die Immatrikulation an der Königl. Friedrich-Wilhelms-Universität zu Berlin fand am 4. November 1901 statt. Am 9. März 1904 bestand er seine ärztliche Vorprüfung, studierte weiter in Berlin und wurde am 7. August 1906 exmatrikuliert. Am 29. Januar 1907 bestand er die ärztliche Staatsprüfung in Berlin.

Als Medizinalpraktikant beschäftigte er sich vom 15. Februar 1907 bis 15. August desselben Jahres im pathologischen Institut des Städtischen Rudolf Virchow-Krankenhauses zu Berlin bei Herrn Geh.-Rat Prof. Dr. v. Hansemann. Ein Drittel des praktischen Jahres (vom 16. August bis 15. Dezember 1907) arbeitete er auf der inneren Station an demselben Krankenhause bei Herrrn Geh.-Rat Prof. Dr. Goldscheider. Den letzten Teil seiner praktischen Tätigkeit vom 16. Dezember 1907 bis 15. Februar 1908 absolvierte er in der Kgl. Chirurg. Universitäts-Poliklinik zu Berlin bei Herrn Prof. Dr. Klapp. Die Approbation als Arzt erhielt er am 20. Februar 1908.

Während seiner Studienzeit besuchte der Verfasser die Vorlesungen, Kliniken und Kurse folgender Herren Professoren und Dozenten:

v. Bergmann (†), Bumm, de la Camp, Döring, Emmerling, Engelmann, Engler, Fischer, Fränkel, Greeff, v. Hansemann, Heine, Hertwig, Heubner, Jastrow, Kraus, Lesser, Lexer, Lewin, Liebreich, Meyer, v. Michel, Munk, Nagel, Olshausen, Orth, Passow, Rawitz, Rubner, Schulze, Schwendener, Senator, Straßmann, Vierkandt, Waldeyer, Warburg, Ziehen.

Allen diesen Herren, seinen hochverehrten Lehrern, spricht der Verfasser an dieser Stelle seinen ehrerbietigsten Dank aus.